

# TRATAMIENTO MICROQUIRURGICO DE LA PARALISIS FACIAL ESTABLECIDA

---

DR. LUIS BERMUDEZ MD.

[www.ciruestetic.com](http://www.ciruestetic.com)

## ABSTRACT

Protocolo para el tratamiento de la parálisis facial establecida, con transferencias nerviosas, injertos cruzados de nervio facial y colgajos libres musculares neurotizados.

## **TRATAMIENTO MICROQUIRURGICO DE LA PARALISIS FACIAL ESTABLECIDA**

**Dr. LUIS EDUARDO BERMUDEZ R. MD.**

Los movimientos de la cara dependen de la acción coordinada de 16 músculos a cada lado de la cara dispuestos en 4 capas (1). Esos músculos controlan el tono en reposo, los movimientos faciales voluntarios y la expresión involuntaria de emociones. Es por esto que el manejo quirúrgico de la parálisis facial sigue siendo un reto para el Cirujano Plástico, no es fácil restaurar la funcionalidad de todos esos músculos. A pesar de todos los esfuerzos para devolver a la normalidad a estos pacientes, el resultado final dista mucho de lo ideal (2,3).

El tratamiento no micro quirúrgico de la parálisis facial consiste en la transposición de músculos regionales, como el temporal o el masetero o en la suspensión con diferentes elementos como la fascia lata etc. (4, 5,6),. El problema con estos procedimientos es que al ser estáticos o al estar inervados por un nervio diferente al facial, no pueden lograr una coordinación con la cara contralateral no paralizada. Los movimientos que se ganan con estos procedimientos dependen de la voluntad del paciente y se pierden cuando el paciente va a expresar emociones.

Los injertos de músculos pequeños no vascularizados (7,8) no desarrollan la fuerza necesaria para reanimar la cara y han sido abandonadas.

Las técnicas micro quirúrgicas pretenden en lo posible restaurar la continuidad del nervio lesionado mediante neurorrafia directa o con injertos nerviosos. En principio la mejor reanimación se lograría al reparar el nervio ipsilateral, sin embargo debido a la compleja anatomía intraneural del nervio facial con frecuencia se obtienen contracciones anormales o disquinéticas (9). La aparición de esas contracciones disquinéticas dependerá mucho del nivel de la lesión, y del tamaño del segmento a reconstruir. Entre más proximal sea la lesión nerviosa y mas largo el defecto, hay mas posibilidades de desarrollar disquinesias tardías.

A pesar de las consideraciones anteriores en la práctica clínica es muy difícil encontrar pacientes que tengan un cabo proximal al cual se le pueda conectar el nervio facial distal a la lesión. En esos casos se pueden hacer transferencias nerviosas al nervio distal, tradicionalmente se han utilizando nervios como el hipogloso, accesorio espinal, o el frénico. El problema con estas transferencias nerviosas regionales es que no dan una sonrisa involuntaria simétrica, dependiendo del nervio transferido van a haber movimientos involuntarios indeseados.

La transferencia frenicofacial produce una asimetría importante cuando el paciente ríe, inspira profundamente, o tose. La transferencia del espinal además de dejar un hombro caído notorio, produce asimetría cuando el paciente levanta el brazo. La que mas se ha utilizado hasta el momento ha sido la hipoglosofacial (10), pero aparte del problema de falta de control involuntario común a todas estas transferencias (el que el paciente tiene que pensar en mover la lengua cuando va a sonreír y por consiguiente va a tener movimientos indeseables cuando el paciente mastica, deglute o habla) tiene como desventaja la atrofia hemilingual, hipertonia y disquinesias faciales difíciles de manejar. Se han descrito varias modificaciones para evitar esos efectos colaterales: transferencia parcial, injerto interposicional (20) y neurorrafia termino-lateral (18) entre otras.

En el 2004 (21) publicamos una nueva transferencia nerviosa para reanimar la cara paralizada, la transferencia masetero facial la cual es hoy en día mi transferencia

nerviosa de elección por ser en mi concepto la de menos morbilidad y la que deja menos cicatriz. Por eso la describo en detalle a continuación.

### **Transferencia Masetero Facial:**

Zuker y Manketelaw (22) describieron la rama motora del quinto par como fuente de axones para inervar el músculo Gracilis transplantado en pacientes con síndrome de Moebius.

La intervención se realiza por completo a través de una incisión de ritidoplastia siguiendo esta secuencia:

1. Se disecan las ramas distales del nervio facial una vez salen entre los dos lóbulos de la parótida siguiéndolas proximalmente. Se pueden escoger de ese modo individualmente las ramas a neurotizarse.
2. Se identifica el nervio masetero en la cara profunda del músculo masetero, cruzando hacia abajo en el margen posterior del músculo inmediatamente debajo del arco cigomático. La utilización de un estimulador de nervio periférico es fundamental en este momento.
3. Se seccionan las ramas nerviosas y se realiza la anastomosis entre la rama del nervio facial escogida y la rama motora del quinto par.

### **Caso Clínico 1.**

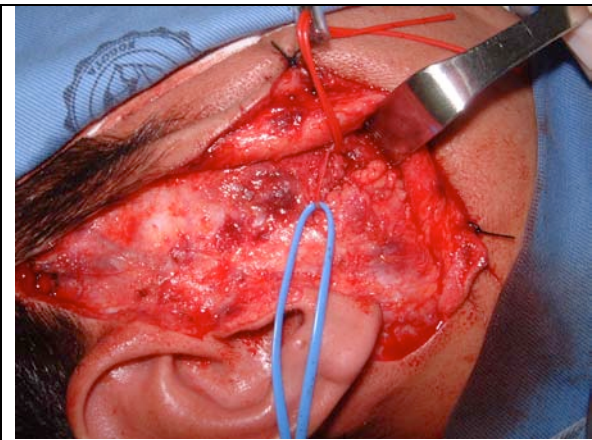


Foto 1. El asa azul está separando la rama cigomática del nervio facial y el asa roja la rama masetera del quinto par.

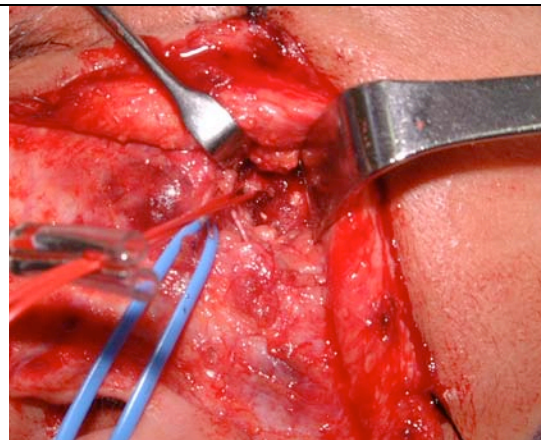


Foto 2. Acercamiento mostrando la relación entre el nervio masetero (asa roja) y la rama cigomática del facial (asa azul).

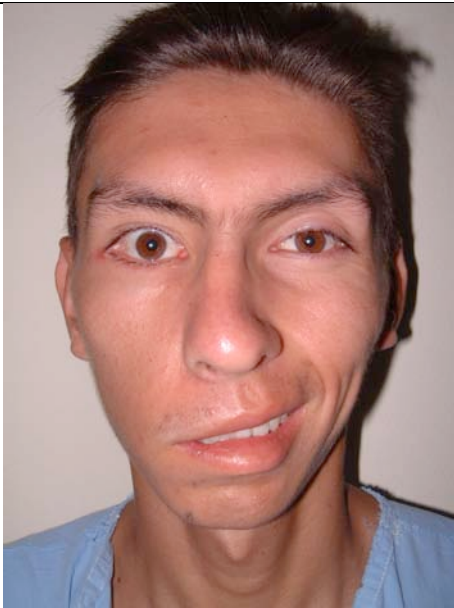

Foto 3. Vista preoperatoria de paciente 3 meses de lesión completa del nervio facial derecho.

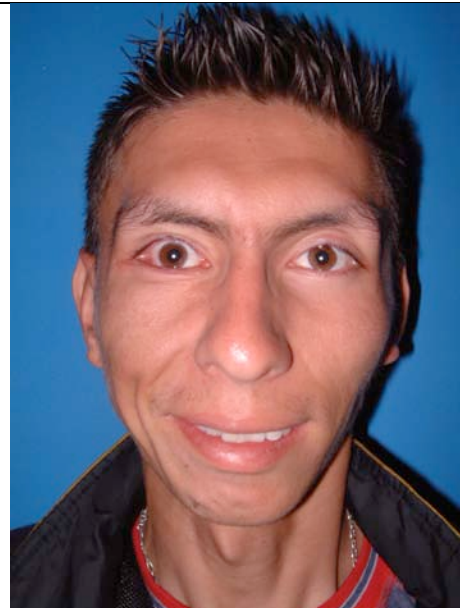

Foto 4. Foto preoperatoria del mismo paciente 6 meses después de la transferencia.

Al utilizar ramas distales del nervio facial como receptoras de los axones provenientes del nervio masetero, se evitan disquinesias o contracciones indeseables como las que se muestran en el caso clínico 2, donde se neurotizó el nervio facial mas proximalmente reinervando las ramas orbicular y cigomática.

## Caso Clínico 2

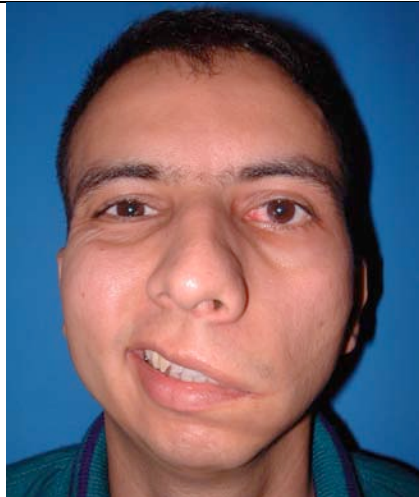


Foto 5: Paciente 2 meses después de lesión completa del nervio facial sin cabo nervioso proximal.

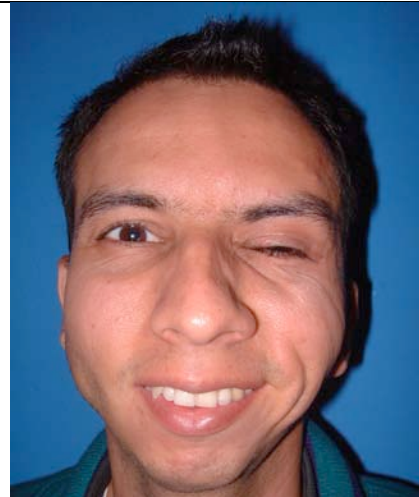


Foto 6: Paciente 5 meses después de la anastomosis masetero facial. Hay una contracción en masa de la musculatura reinervada.

## Injerto cruzado de Nervio Facial:

El concepto del Injerto Cruzado de Nervio Facial (1,11,12,13) cambió el manejo de la parálisis facial al obtener fibras nerviosas faciales del lado contralateral, que llevan impulsos a través de la cara que van a estimular movimientos faciales específicos, para lograr así una mayor simetría. Cuando el paciente involuntariamente sonríe, se produce un estímulo nervioso en el lado sano de la cara que cruza la cara a través del injerto y estimula la musculatura facial contralateral.

Para realizar el Injerto Cruzado de Nervio Facial utilizamos siempre en nervio sural, en dos tiempos quirúrgicos. Un primer tiempo en el cual el nervio sural se anastomosa con las fibras escogidas del nervio facial sano dejando el extremo distal en la región pre-auricular del lado contralateral es decir el lado paralizado. Durante los próximos 9 meses a un año los axones van creciendo dentro del injerto hasta llegar al otro lado de la cara, este proceso se puede seguir clínicamente utilizando el signo de Tinnel. Cuando el signo de Tinnel ya está presente en el extremo distal del injerto por más de dos meses se realiza el segundo tiempo en el cual estos axones neurotizan o los músculos faciales del lado paralizado o un músculo transplantado que suplirá las funciones de los músculos faciales que ya se han atrofiado y degenerado por completo.

Dependiendo del tiempo de evolución de la parálisis se va indicar el tratamiento de reanimación facial, pues al estar denervado el músculo por mucho tiempo va a sufrir una atrofia crónica e irreversible. Si han pasado más de 18 meses desde la lesión se considera que el músculo no se va a reinervar y es necesario transplantar músculo, el músculo que se ha utilizado más hasta el momento es el músculo gracilis (14,15).

En general en pacientes jóvenes yo sigo el protocolo descrito por Oliva (9), como se describe en la Figura 1.

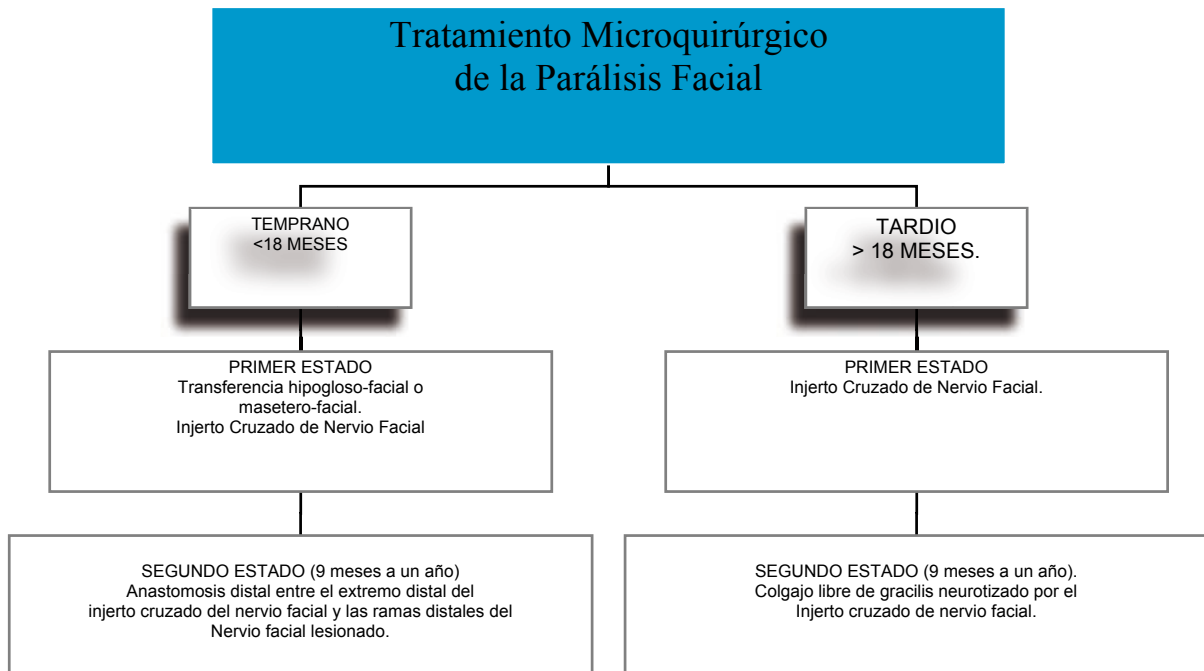


Figura 1. Protocolo para el tratamiento microquirúrgico de la cara paralizada.

## **Tratamiento temprano de la Parálisis Facial (Menos de 18 meses de evolución):**

Hablamos de tratamiento temprano cuando la lesión tiene menos de 18 meses de evolución, y todavía existen posibilidades de devolver la función a varios de los músculos faciales paralizados. El resultado general va a ser mejor porque no solo se activarán los músculos responsables de la sonrisa, sino que también se le devolverá el tono a otros músculos como los responsables del cierre palpebral.

En la mayoría de los pacientes que tenemos la oportunidad de atender con parálisis facial, no podemos hacer la reparación primaria o secundaria del nervio ipsilateral pues no contamos con un cabo proximal. En estos casos las técnicas micro quirúrgicas de tratamiento de la parálisis facial utilizan los injertos cruzados de nervio facial como fuente de axones para reanimar la cara paralizada, esta técnica tiene la ventaja de buscar un resultado dinámico tanto inconsciente como consciente, lo que no sucede con las otras técnicas.

- **Primer Tiempo:** se realiza un Injerto Cruzado de Nervio Facial anastomosándolo a las fibras cigomáticas responsables de la sonrisa del lado sano, teniendo cuidado de no lesionar la función del lado sano. En la escogencia de las fibras nerviosas sanas se utiliza un estimulador de nervio periférico, estando seguros que el paciente no está relajado y que en la hemicara no se ha infiltrado ningún anestésico local.

La toma del injerto sural la prefiero hacer a través de una serie de incisiones transversales a lo largo de su curso en la cara externa y posterior de la pierna, en casos seleccionados se puede utilizar el endoscopio como ayuda en la toma del injerto para dejar unas cicatrices más pequeñas en la pierna (23).

En ese mismo tiempo se hace una transferencia nerviosa ipsilateral (hipogloso-facial o masetero-facial) a un extremo proximal del nervio facial lesionado para reinervar prontamente los músculos paralizados evitando así su atrofia mientras llegan los axones del lado contralateral a través del Injerto Cruzado (Concepto del babysitter propuesto por Terzis).

- **Segundo Tiempo:** Después de 9 meses a un año del primer tiempo. Se interviene quirúrgicamente el lado que estaba paralizado y que en este momento ya está parcialmente inervado gracias a la transferencia nerviosa ipsilateral del primer tiempo. Se identifican las ramas del nervio facial responsables de la elevación del ángulo de la boca, se seccionan y se anastomosan a el extremo distal del Injerto Cruzado de Nervio Facial. De esta manera la acción de la sonrisa que es un movimiento involuntario quedará bajo control del nervio facial contralateral. Ver Caso Clínico 3.

### Caso Clínico 3:

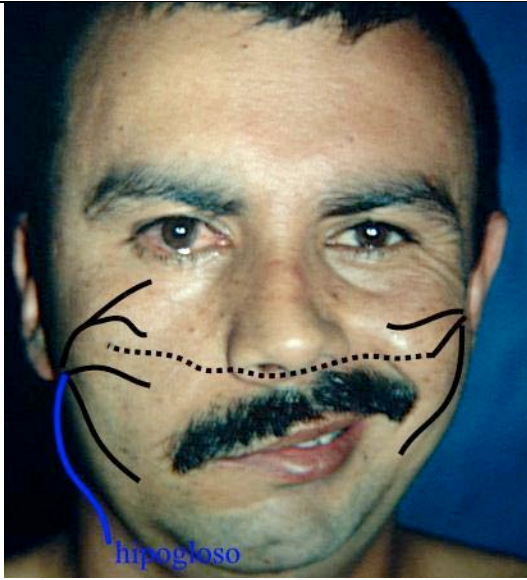


Foto 7 **Primer tiempo:** Paciente con lesión completa del nervio facial derecho irreversible después de resección de neuroma del acústico de 7 meses de evolución. En el primer tiempo se realiza una transferencia hipogloso-facial en el lado derecho (azul) para mantener la musculatura paralizada trófica mientras llegan los axones del lado sano a través del injerto de nervio sural (línea punteada) al lado lesionado.

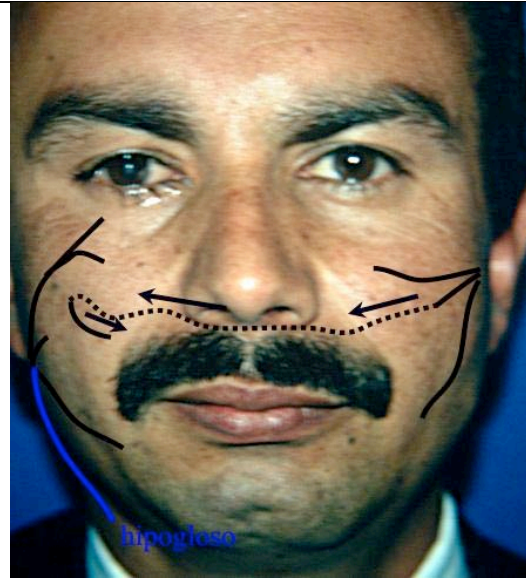


Foto 8 **Segundo Tiempo:** se secciona una de las ramas del nervio facial derecho que esta innervando los músculos elevadores del ángulo de la boca derecho y se anastomosa al extremo distal del injerto cruzado de nervio sural. De esa manera el control involuntario y voluntario de los músculos responsables de la sonrisa del lado derecho está a cargo del nervio facial normal izquierdo.

#### **Tratamiento tardío de la Parálisis Facial (Más de 18 meses de evolución):**

Hablamos de tratamiento tardío cuando la lesión tiene más de 18 meses. En ese caso se considera que la musculatura facial no funcionará aunque le lleguen axones a la placa neuromuscular porque para ese entonces ya estará atrofiada irreversiblemente.

- Primer tiempo: se realiza el Injerto Cruzado de Nervio Facial tal y como se describió anteriormente en el Tratamiento Temprano.
- Segundo tiempo: Un colgajo libre muscular de Gracilis es transplantado con su suplencia vascular y su innervación a la cara. Mediante una anastomosis micro vascular se restaura la circulación y el nervio motor del músculo se anastomosa con el extremo distal del Injerto Cruzado de Nervio Facial. De acuerdo a la geometría del lado sano, se decide cual va a ser el vector de movimiento y se marca claramente. A través de una incisión de ritidoplastia en el lado afectado, se disecciona un colgajo de piel sobre la fascia parotídea superficial extendiéndose 2 o 3 cms mas allá de el surco nasolabial para crear el espacio suficiente para alojar el músculo transplantado. En casos de parálisis completa del nervio facial se debe hacer la resección de una porción de los tejidos blandos de la mejilla así como de la bolsa adiposa bucal para crear un espacio donde alojar a el músculo y disminuir el bulto. Es preferible evitar la incisión a nivel del surco naso geniano para insertar el músculo. La disección del modiollo y el músculo

orbicular de los labios se puede hacer a través de la incisión de ritidoplastia en la mayoría de los casos. Se disecan los vasos receptores que en general es la arteria y vena facial y se identifica el extremo distal del Injerto Cruzado que va a inervar el músculo transplantado. Finalmente el músculo se inserta en posición fijando sus extremos al modiollo y al arco cigomático respectivamente, realizando las anastomosis vasculares y nerviosas.

#### Caso Clínico 4.

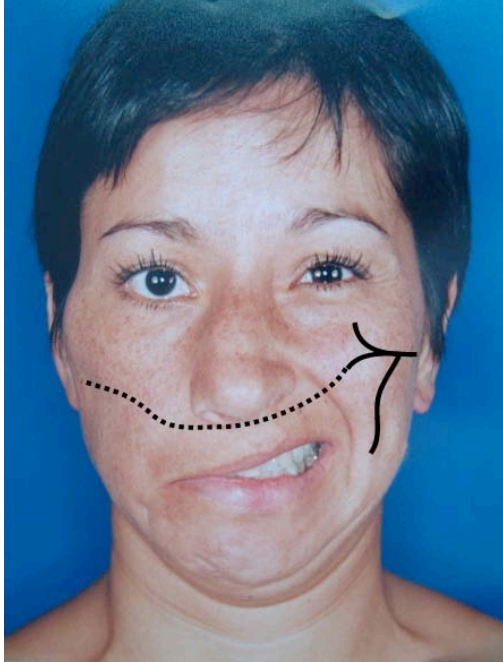


Foto 9. Vista preoperatoria de paciente 4 años después de lesión del nervio facial por resección de neuroma del acústico. En el primer tiempo se realiza un Injerto Cruzado de Nervio facial (Línea Punteada).

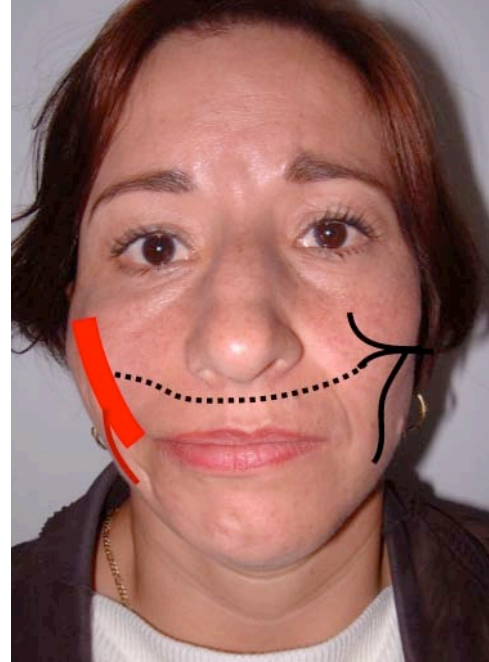


Foto 10. Vista postoperatoria de la misma paciente dos años después de la transferencia del músculo gracilis (rojo).

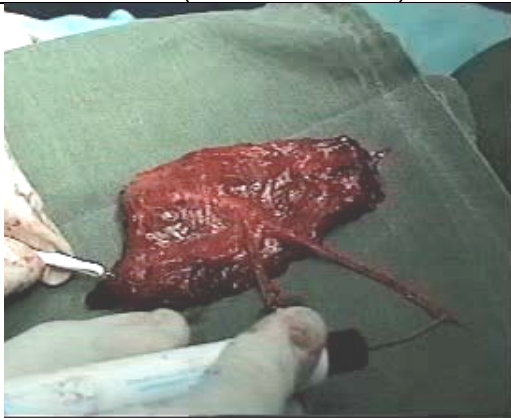

Foto 11. Músculo Gracilis una vez se a disecado por completo antes de su transferencia a la cara. Se esta verificando la función del músculo estimulando el Nervio Obturador.

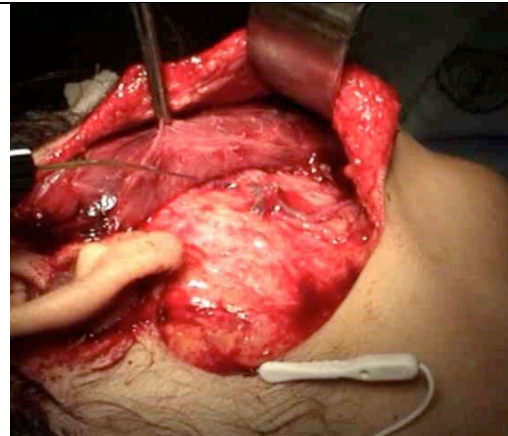


Foto 12. El músculo gracilis se ha insertado en posición y se han realizado las anastomosis vasculares y nerviosas. Se verifica de nuevo la función muscular mediante la estimulación eléctrica.

**Resultados:** La reanimación microquirúrgica de la parálisis facial es un procedimiento complejo, múltiple y para ver el resultado final se toma un buen tiempo. Sin embargo es muy gratificante en la mayoría de los casos.

Dependiendo del tiempo de evolución de la parálisis se va indicar el tratamiento de reanimación facial, pues al estar denervado el músculo por mucho tiempo va a sufrir una atrofia crónica e irreversible. Nuestros datos (24), demuestran como hay mas posibilidades de obtener un buen resultado en los pacientes en los que se hace el Tratamiento Temprano, pues se restauran mas músculos de la cara paralizada. Sin embargo el problema es que usualmente se insiste en la terapia como medida salvadora aún después de un año de instaurada la parálisis, lo cual demora el tratamiento tanto que ya no se pueden recuperar los músculos faciales denervados.

En el grupo de pacientes en los cuales se hace la reanimación con un solo músculo reinervado a través de un injerto cruzado de nervio facial. El resultado tiene que distar de lo ideal, pues en el modiollo confluyen 10 músculos diferentes con vectores diferentes y los estamos reemplazando por un solo músculo con un solo vector. En dicho grupo tuvimos un porcentaje de mejoría del 73%, lo cual es aceptable si tienen en cuenta las apreciaciones anteriores (24).

Hay varias propuestas para evaluar el resultado final de la terapia de la parálisis del nervio facial, con diferente grado de complejidad (2,17). Sin embargo lo ideal es el video de la función de la cara tanto voluntaria como involuntaria. En las publicaciones convencionales es imposible recurrir al video, por eso nosotros proponemos la utilización del video digital y del Internet para que el que el estudioso de temas dinámicos como la parálisis facial, pueda tener un criterio mucho mejor (ver links a clips de video del Caso Clínico 5).

El tratamiento quirúrgico de la sonrisa paralizada es un procedimiento que ofrece buenas alternativas de recuperación si se tiene en cuenta la magnitud del defecto y los resultados obtenidos con otras técnicas. El paciente debe saber cuales son las posibilidades de mejoría antes de tomar la decisión de someterse a la cirugía o no.

La reanimación microquirúrgica de la parálisis facial es un procedimiento exigente, con muchas causas de error, especialmente en el caso de la reanimación tardía con colgajo libre de músculo. En un principio dedique toda mi atención a lograr que el músculo funcionara (lo cual finalmente no es tan difícil como se piensa) y descuide detalles como la manera de insertar el músculo o la dirección de la tracción del músculo (lo cual determina finalmente el resultado real de la cirugía).

Mi impresión es que en los pacientes en que utilicé fibras nerviosas distales débiles como donantes de axones para el Injerto Cruzado de Nervio Facial, los resultados en cuanto a función del músculo transplantado fueron malos. Cuando uno de los objetivos claros del primer tiempo era denervar un poco el lado sano, en un principio utilicé ramas principales del facial sano, el resultado fue una muy buena función del músculo transplantado con una disminución mínima o nula de la función en el lado sano.

En los casos clínicos 5 y 6 podemos ver la buena función del músculo transplantado pero también algunos de los resultados indeseables, de la transferencia del músculo. Si bien es cierto defectos secundarios como el exceso de bulto o la desinserción del músculo transplantado del modiollo se pueden tratar con una tercera cirugía, esta no

deja de ser riesgosa y por lo general no logra la corrección completa. Por lo que se debe poner especial atención a esos detalles en la primera cirugía.

## CASO CLINICO 5

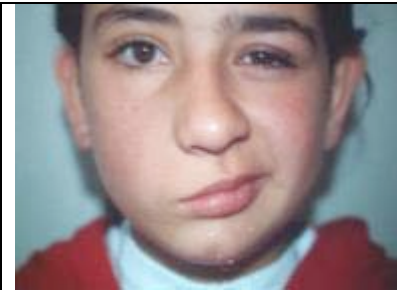

Foto 13. Fotografía preoperatoria de paciente con parálisis facial congénita.  
[www.ciruestetic.com/prebueno.wmv](http://www.ciruestetic.com/prebueno.wmv)



Foto 14: Fotografía en reposo tomada 2 años después de la transferencia del músculo gracilis.



Foto 15: Sonrisa involuntaria después de la transferencia libre de gracilis neurotizado con el Injerto Cruzado de Nervio Facial.  
[www.ciruestetic.com/buenobueno.wmv](http://www.ciruestetic.com/buenobueno.wmv)

## CASO CLINICO 6.

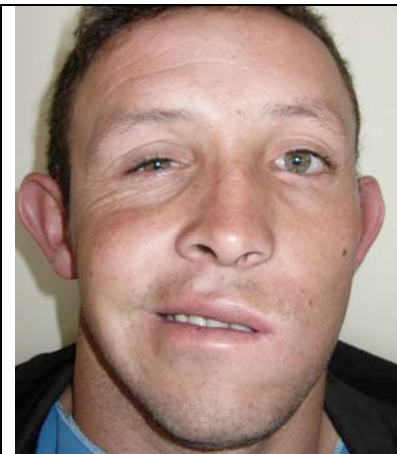

Foto 16. Vista preoperatoria de paciente con parálisis congénita del nervio facial izquierdo.

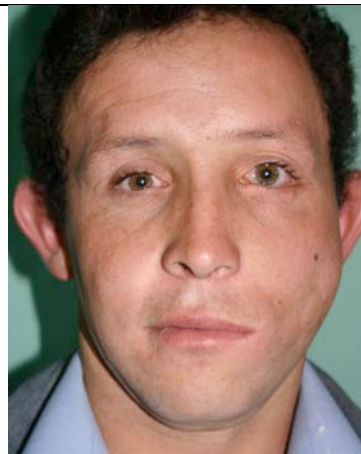

Foto 17. En reposo un año después de la transferencia de músculo gracilis neurotizado con Injerto Cruzado de Nervio Facial.

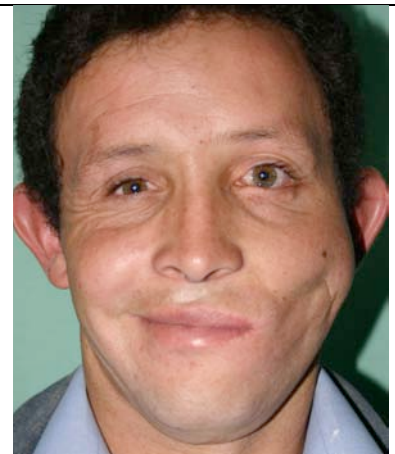

Foto 18. Sonrisa involuntaria un año después de la transferencia muscular. Nótese como la mayoría la acción muscular se esta haciendo en la mejilla no en el modiollo por desinserción del músculo trasplantado.

## REFERENCIAS

1. O'Brien BM, Kumar PA. Cross-Face nerve grafting with free vascularized Muscle Grafts. En Rubin T(ed); Reanimation techniques for the paralyzed face. Pag 201.
2. Ferreira MC, Besteiro JM, Tuma P. Results of reconstruction of the facial nerve. *Microsurgery* 15: 5, 1994.
3. Ferreira MC. Overview of the treatment of facial palsy. En Furnas D, Buncke HS (eds): *Clinical Frontiers of Reconstructive Microsurgery*. St. Louis. CV. Mosby Co, 1984, pag. 151.
4. Adams M: The use of the masseter, temporalis, and frontalis muscles in the correction of facial paralysis. *Plast. Reconstr. Surg* 1: 216, 1946.
5. Baker DC, Conley J. Regional muscle transposition for rehabilitation of the paralyzed face. *Clin. Plast. Surg* 6: 317, 1979.
6. Rubin T, Gene W. Reanimation of long standing partial facial paralysis. *Plast. Reconstr. Surg* 77:41;1986.
7. Hakelius L: Free Muscle grafting. *Clin. Plast. Surg.* 6: 301, 1979.
8. Thompson N: A review of autogenous skeletal muscle grafts and their clinical applications, *Clin Plast. Surg.* 1:349, 1974.
9. Oliva A, Buncke HJ, Buncke GM, Lineaweaver WC. Facial Reanimation. En Cohen M, *Maestry of Plastic and Reconstructive Surgery*. Little Brown. 1994. Chapter 75, Page 1045.
10. Conley J, Baker DC. Hypoglossal-facial nerve anastomosis for reinnervation of the paralyzed face. *Plast. Reconstr. Surg.* 63: 63, 1979.
11. Anderl HL. Cross-face nerve transplant. *Clin. Plast. Surg.* 6:433;1979.
12. Ferreira MC. Cross-facial nerve grafting. *Clin. Plast.Surg.* 11: 211. 1984.
13. Iñigo F, Ysunza, Rojo P , Trigo I. Recovery of facial palsy after crossed facial nerve grafts. *Br. J. Plast. Surg.* 47: 312, 1994.
14. Harii K, Ohmori K, Torii S. Free gracilis muscle transplantation with microvascular anastomoses for the treatment of facial paralysis. *Plast. Reconst. Surg.* 57:133,1976.
15. Terzis JK, et al. Recovery of function in free muscle transplants using microvascular anastomoses. *J. Hand Surg.* 3: 37, 1978.
16. Rayment R, Poole MD, Rushworth G. Cross-facial nerve transplants: why are spontaneous smiles not restored. *Br. J. Plast. Surg.* 40: 592. 1987.
17. O'Brien BM, Pederson WC, Khazanchi RK, et al. Results of management of facial palsy with microvascular free muscle transfer. *Plast. Reconst. Surg.* 86: 12, 1990.
18. Sawamura Y, Abe H. Hypoglossal-facial nerve side to end anastomosis for preservation of hypoglossal function: results of delayed treatment with a new technique. *J. Neurosurg.* 86: 203. 1997.
19. Koshima I, Tsuda K, Hamanaka T, Moriguchi T. One-stage reconstruction of established facial paralysis using a rectus Abdominis muscle transfer. *Plast. Reconstr. Surg.* 99: 234. 1997.
20. Hammerschlag PE. Facial reanimation with jump interpositional graft hypoglossal facial anastomoses and hypoglossal facial anastomoses: evolution in management of facial paralysis. *Laryngoscope* 1999; 109 (suppl 90): 1-23.
21. Bermudez LE, Nieto LE. Masseteric-Facial anastomoses: Case Report. *J. Reconstr. Microsurgery* 20: 25, 2004.
22. Zuker RM, Manktelow RT. A smile for the Moebius syndrome patient. *Ann Plast Surg* 1989; 22: 188-194.

23. Bermudez LE. Aesthetic Harvesting Of The Sural Nerve In Facial Palsy Reanimation. Abstracts of papers presented at the 1998 Annual Meeting Of The American Society For Aesthetic Plastic Surgery. Los Angeles. California. USA. Mayo de 1998..
24. Bermudez LE. Resultados de la reanimación microquirúrgica de la sonrisa paralizada. Revista Colombiana de Cirugía Plástica y Reconstructiva. 8: 1, 2002.